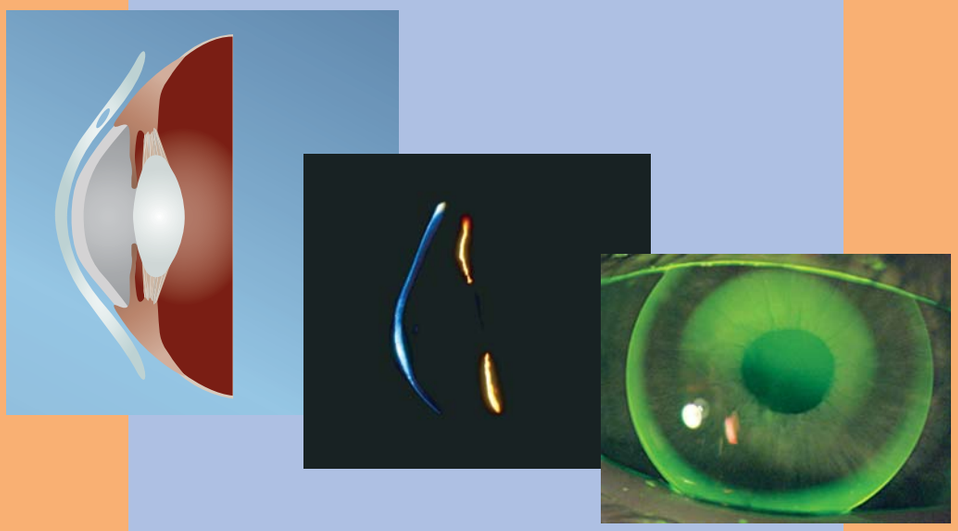

Коррекция кератоконуса ЖГП контактными линзами

Мы продолжаем публикацию серии материалов из Руководства по коррекции кератоконуса с помощью ЖГП линз, подготовленного специалистами Центра Исследований Контактных Линз (Канада). Руководство предоставлено компанией Polymer Technology, являющейся одним из мировых лидеров по производству материалов для этого типа линз. Данное Руководство призвано помочь врачам правильно подбирать дизайн ЖГП линз. Начало публикации было напечатано в "Вестник оптометрии", №7, 2011 г. и в №1-7, 2012 г.

8. Осложнения

Прокрашивание роговицы

Многие формы прокрашивания роговицы могут быть напрямую связаны с ношением кератоконусных ЖГП линз.

Токсичное прокрашивание роговицы

Токсическое прокрашивание роговицы редко связано с ношением ЖГП линз, но оно может возникать при использовании растворов с определенными консервантами, включая хлогексидин, тимеросал или, реже, полигексанид и поликвад. Эта реакция зависит от концентрации данных компонентов и может вызывать диффузное прокрашивание роговицы под контактной линзой (Рис. 63). Наличие этого прокрашивания указывает на необходимость замены системы по уходу за линзами и/или, может быть, на необходимость ополаскивать линзы в растворе перед надеванием. Также надо учитывать, что смазывающие капли и капли «слеза натуральная» могут вызывать прокрашивание, в таком случае могут потребоваться капли без консервантов.

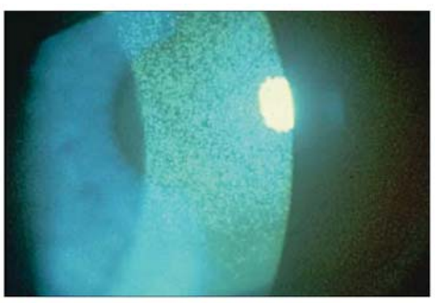

Рис. 63. Токсическое прокрашивание

Трех- и девятичасовое прокрашивание

«Трех- и девятичасовое» прокрашивание происходит в результате сочетания многих факторов, связанных с посадкой линзы и окулярной поверхностью. Четырех- и восьмичасовое прокрашивание обычно наблюдается при низкой посадке и неподвижности линзы, что нарушает полноценное моргание (Рис. 64). Если у линзы толстый профиль края или высокий аксиальный подъем края, область, прилегающая к периферии линзы, будет высыхать и вызывать прокрашивание. Если линза слишком маленькая, открытая часть роговицы будет дегидратироваться и давать прокрашивание, особенно у пациентов с синдромом сухого глаза. У пациентов с кератоконусом синдром сухого глаза может быть связан с атопическим заболеванием и дисфункцией желез века, и оба фактора способствуют периферическому прокрашиванию. Чтобы решить проблему прокрашивания:

- увеличьте диаметр линзы
- сделайте переднюю поверхность линзы лентикулярной, чтобы уменьшить толщину края
- убедитесь в правильности величины подъема края и центрирования линзы.

Надлежащая гигиена век и лечение сухого глаза также чрезвычайно важны, чтобы обеспечить адекватное время ношения.

Частичное или линейное прокрашивание, вызванное повреждением или инородным телом

Сливающееся прокрашивание можно наблюдать, когда задняя поверхность линзы натирает или вызывает раздражение роговицы, обычно в результате слишком тесного контакта. В сочетании с попаданием инородного тела это может вызвать повреждение эпителия (Рис. 65). Для решения этой проблемы следует применять топографию роговицы и задней поверхности линзы. Возможные методы решения проблемы: очистить заднюю поверхность линзы, сгладить переходные зоны периферических кривых или попробовать асферический дизайн.

Вершинное прокрашивание

Вершинное прокрашивание (обычно спиралевидное) увеличивается, если контактная линза слишком плоская с вершинным касанием и чрезмерно подвижная (вершинная ротация) (Рис. 66). Это постоянное раздражение может привести к образованию рубцов (Рис. 67). В таких случаях необходимо ослабить давление линзы на вершине конуса.

Вуалевидное прокрашивание

Вуалевидное прокрашивание вызывает давление пузырьков воздуха под линзой на поверхность роговицы. Оно не имеет долговременного физиологического значения, но может вызывать симптомы дискомфорта. Оно может влиять на качество зрения, если находится в центре. Через полчаса после снятия линз отпечатки пузырьков исчезают с поверхности роговицы. Чтобы решить эту проблему, необходимо уменьшить область зазора:

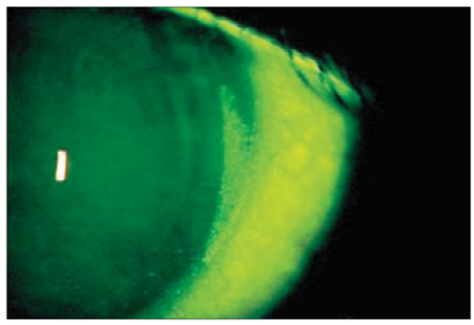

Рис. 64. Прокрашивание “на 3 и 9 часах”

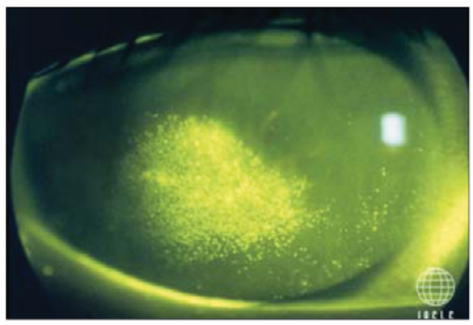

Рис. 65. Частичное прокрашивание

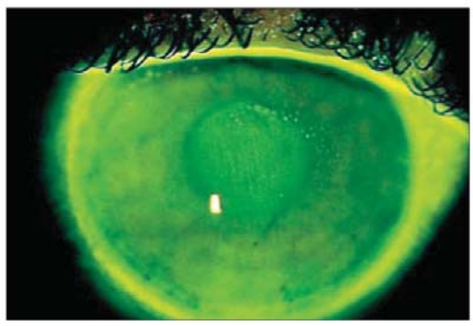

Рис. 66. Спиралевидное прокрашивание над конусом: слишком маленький диаметр и крутой конус (децентрирование)

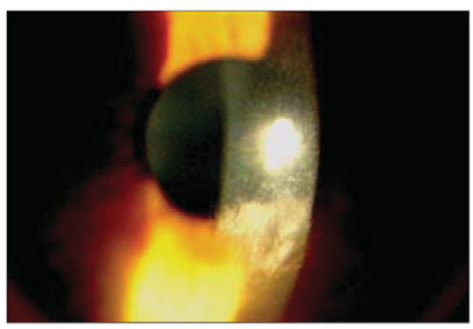

Рис. 67. Рубцевание конуса

· уменьшая величину вершинного зазора (если пузырьки расположены над конусом)
· уменьшая BOZD (если пузырьки расположены вокруг конуса)
· уменьшая аксиальный подъем края (если они расположены на периферии линзы) (Рис. 68).

Зрение

Линзы с чрезмерно большим BOZD по сравнению с размером конуса будут иметь слишком большой вершинный зазор, а также могут иметь пузырьки воздуха над конусом и вокруг него, что ухудшает качество зрения. Линзы, у которых слишком маленький BOZD, могут децентрироваться, вызывая блики и снижение качества зрения. Решить данную зрительную проблему можно путем подбора BOZD, соответствующего диаметру конуса.

Линза с чрезмерным вершинным зазором будет прогибаться на роговице, вызывая флуктуирующее размытие при моргании. Линзу следует выровнять с вершиной линзы, и, если искривление линзы сохраняется после выравнивания BOZR, следует изменить толщину линзы в центре. Не надо подбирать линзы с чрезмерным касанием, чтобы добиться адекватного зрения (Zadnick (CLEK), Sorbara et al.). Минимальное вершинное касание, вероятно, приведет к наилучшей остроте зрения.

У кератоконусной роговицы аномально высокие уровни аберраций высших порядков, особенно сферических аберраций и комы, которые снижают зрение. Попытка скорректировать некоторые аберрации с помощью передней поверхности с асферической оптикой может помочь некоторым пациентам.

Децентрирование линзы

Если линза с маленьким BOZD подбирается на большой конус, то ее уменьшенный подъем (sag) вызовет скольжение линзы, и она может легче стать децентрированной. Аналогично линзы со слишком свободной периферией (высоким подъемом края) будут иногда децентрироваться при задевании верхним веком (Рис. 69). Свободная посадка влияет на качество зрения и может вызывать ухудшению физиологической реакции. Линзы с низким подъемом края и слишком большим вершинным зазором часто децентрируются вниз, мешая закрытию век при моргании и вызывая сухость (Рис. 70).

Вдавливание роговицы

Линза децентрируется, если у нее плоская периферия, соответствующая более плоской периферии роговицы, или, с другой стороны, крутая периферия, препятствующая движению линзы (и иногда вызывающая прилипание линзы к роговице). Залипание линзы обычно происходит во время ночного ношения линзы, но может возникать и во время дневного ношения у пациентов с кератоконусом из-за отсутствия адекватного объема слезной жидкости между линзой и роговицей. Водная часть слезного слоя выдавливается, и муциновый слой действует как клей между линзой и роговицей. В этих случаях следует изменить посадку линзы, а в течение дня необходимо дополнительно использовать увлажняющие капли, чтобы поддержать смачивание и подвижность линзы (рис.71).

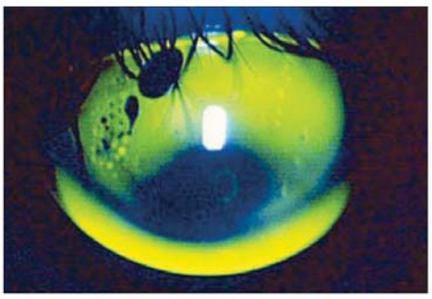

Рис. 68. Вуалевидное прокрашивание

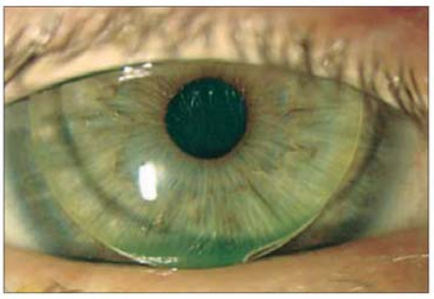

Рис. 69. Слишком плоская периферия (линза децентрирована)

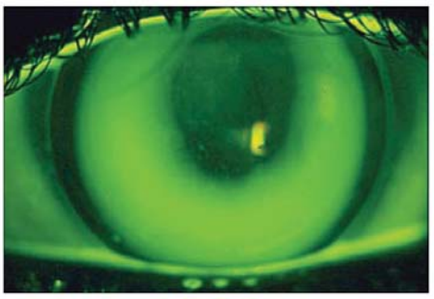

Рис. 70. Слишком крутая периферия (линза децентрирована книзу)

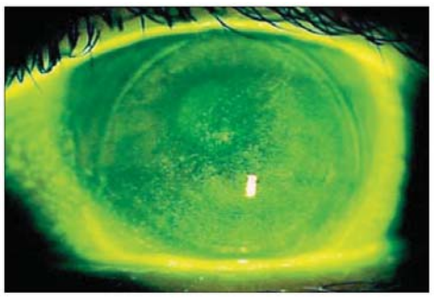

Рис. 71. Отпечаток на роговице от прилипшей линзы