

Коррекция кератоконуса ЖГП контактными линзами

С этого номера мы начинаем публикацию серии материалов из Руководства по коррекции кератоконуса с помощью ЖГП линз, подготовленного специалистами Центра Исследований Контактных Линз (Канада). Руководство предоставлено компанией Polymer Technology, являющейся одним из мировых лидеров по производству материалов для этого типа линз. Данное Руководство призвано помочь врачам правильно подобирать дизайн ЖГП линз.

1. Введение

Эпидемиология кератоконуса

Кератоконус – это прогрессирующая, обычно асимметричная, невоспалительная осевая эктазия роговицы (рис. 1). В 96% случаев – это двухстороннее заболевание, развивающееся асимметрично; чаще всего через пять лет оно регистрируется и на втором глазу. Характер течения заболевания очень разнообразен, классически кератоконус возникает до 30-35 лет, прогрессируя в течение 10-15 лет, пока не исполнится 40-50 лет. После возникновения кератоконуса следует период относительной стабилизации или очень медленного прогрессирования, во время которого могут быть периоды более быстрого прогрессирования. Результат прогрессирования также бывает разным: тяжесть заболевания в период стабилизации может варьировать от слабого нерегулярного астигматизма, корригируемого с помощью очков или контактных линз, до серьезных нарушений – истончения, выпячивания и рубцевания, при которых требуется кератопластика или другие хирургические методы лечения.

Первоначально роговица пациента имеет либо сферическую форму, либо обладает правильным астигматизмом. Развитие кератоконуса на начальной стадии характеризуется истончением стромы в центре роговицы и вершинным выпячиванием, которое приводит к увеличению кривизны роговицы (уменьшению ее радиуса кривизны) и рубцеванию различной степени. Истон-

Correction of Keratoconus with GP Lenses. Centre for Contact Lens Research. This booklet hopes to aid the practitioner in choosing an appropriate lens design based on standard curvature and novel corneal metrics that can be used to determine the needs of keratoconus patients.

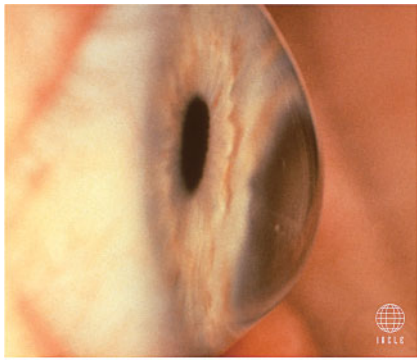

Рис. 1. Профиль кератоконусной роговицы

ченная вершина проседает, приводя к нерегулярному астигматизму, вызывающему заметное ухудшение качества зрения.

Частота кератоконуса составляет от 50 до 230 случаев на 100 тысяч, другими словами, он возникает примерно у 1 из 2000 человек. По разным оценкам, распространенность кератоконуса находится в пределах от 0,05% до 0,6% от численности населения. В приложении А (все приложения будут опубликованы в последующих номерах журнала) рассматривается этиология и генетика кератоконуса.

Сопутствующие заболевания

Кератоконус – чаще всего изолированное заболевание, несмотря на имеющиеся свидетельства, что он сопутствует другим заболеваниям, таким, например, как синдром Дауна (трисомия по 21-й хромосоме увеличивает частоту кератоконуса в 50-300 раз), синдром Элерса-Данлоса, несовершенный остеогенез, пролапс митрального клапана, а также возникает у пациентов с атопическими заболеваниями. Он также может быть индуцирован различными травмами глаза, возникающими, например, в результате ношения контактных линз или чрезмерного трения глаз руками.

Методы коррекции кератоконуса

Контактные линзы

Чтобы обеспечить оптимальное зрение при кератоконусе, пациентам в конце концов почти во всех случаях приходится носить контактные линзы (рис. 2). Примерно 10-26% пациентов в конечном счете потребуется хирургическое лечение. Возможно, что использование контактных линз на глазу с кератоконусом может привести к рубцеванию роговицы. Однако очевидные факты указывают на то, что рубцы могут появиться как при ношении контактных линз, так и без их использования. Прогноз при данном состоянии невозможен, его прогрессирование может быть различным; рекомендуется ежегодная или более частая проверка зрения. Болезнь не приводит к слепоте, но ухудшает качество жизни, хотя пациенты с кератоконусом обычно могут водить машину и читать в течение большей части периода развития заболевания.

Большинство пациентов с кератоконусом (74% глаз) могут обойтись без хирургического лечения, в то время как у остальных пациентов с кератоконусом (26%) должна быть выполнена кератопластика.

Очковые линзы

При прогрессировании кератоконуса увеличивается степень нерегулярного астигматизма из-за нарушений, вызванных растяжением роговицы, т.к. она становится эктазированной. Индуцированный кератоконусом астигматизм имеет нерегулярный характер (т.е. роговица имеет несколько фокусов), что затрудняет достижение приемлемой рефракции, как с объективной точки зрения, так и с субъективной. Поэтому назначение очков менее эффективно и не позволяет добиться удовлетворительных оптических результатов, особенно на более поздних стадиях развития кератоконуса.

> Crews et al. (1994) пришли к заключению, что у большинства пациентов (53%) кератоконус лучше всего корригируется контактными линзами, а у оставшихся пациентов с кератоконусом средней степени (21%) очковой коррекцией или без коррекции совсем, по крайней мере, на одном глазу.

Кроме того, хотя кератоконус – билатеральное заболевание, на одном глазу оно обычно прогрессирует быстрее. Вызванная этим анизометропия становится причиной непереносимости очков из-за разницы в степени увеличения изображений очковыми линзами для двух глаз.

Так как подбор очков становится все более затруднительным при ухудшении состояния, приходится полагаться, в основном, на контактные линзы. С другой стороны, очки все же должны быть подобраны, чтобы их можно было носить в те дни, когда контактные линзы будут непереносимы. Для пресбиопов следует также подобрать очки для чтения, чтобы они их использовали, не снимая контактные линзы.

Хирургическая коррекция кератоконуса обсуждается в Приложении В.

Рис. 2. Контактная линза на глазу с кератоконусом

2. Классификация кератоконуса

Топография роговицы

Один из важнейших инструментов для диагностики и наблюдения за кератоконусом – это видеокератография (VKE). Распространенной ошибкой при выявлении кератоконуса является использование осевого (сагиттального) вместо локального (тангенциального) радиуса кривизны. Сагиттальные размеры характеризуют зрительную оптику роговицы, тогда как тангенциальные – физическую форму роговицы. Использование осевого радиуса в видеокератографии искажает реальное положение и оптическую силу вершины, расположенной на периферии роговицы, т.к. он относится к оси VKE. Рисунки 3a и 3b показывают разницу между осевой и тангенциальной картами VKE.

При кератоконусе искажения еще больше усиливаются, радиус более крутых зон вне центра карты занижается, а радиус более плоских областей на периферии завышается. Использование тангенциальной карты позволяет более точно определить размер и положение конуса благодаря пересчету осевых данных, которые относятся к расположенным рядом кольцам, а не к оси VKE. Использование карты высот роговицы четко указывает на наличие и местоположение конуса. Но без радиуса кривизны эти данные бесполезны для подбора контактных линз. Использование для оценки и лечения кератоконуса топографа Orbscan II, который измеряет высоту и радиус кривизны роговицы, обсуждается в Приложении C.

Виды кератоконуса

Топография роговицы может помочь определить степень тяжести и тип или форму кератоконуса. Классификация кератоконуса может быть основана на степени кривизны кератоконуса, т.е. на средних кератометрических показаниях корнеотопографа в центральной зоне. Обычно по степени тяжести кератоконус классифицируется следующим образом. Если среднее значение меньше 50,00D (6,75 мм), то

Осевая (сагиттальная) карта	Локальная (тангенциальная) карта
Показывает площадь оптического влияния на зрение, но не реальный размер и форму конуса.	Показывает, где расположен конус, определяя клиническую картину формы роговицы.
Определяет средний показатель оптической силы роговицы, занижая оптическую силу крутых участков и завышая силу более плоских участков на периферии.	Пересчитывает радиусы роговицы, не используя осевой радиус, изображая участки с большей кривизной более крутыми, а с меньшей – более плоскими.

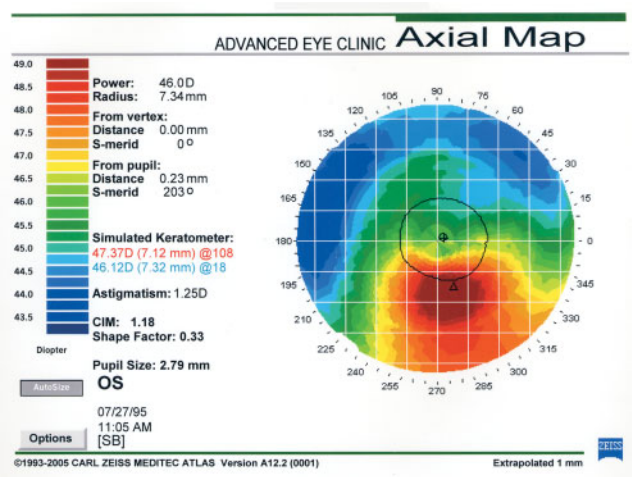

Рис. 3a. Осевая карта кривизны роговицы

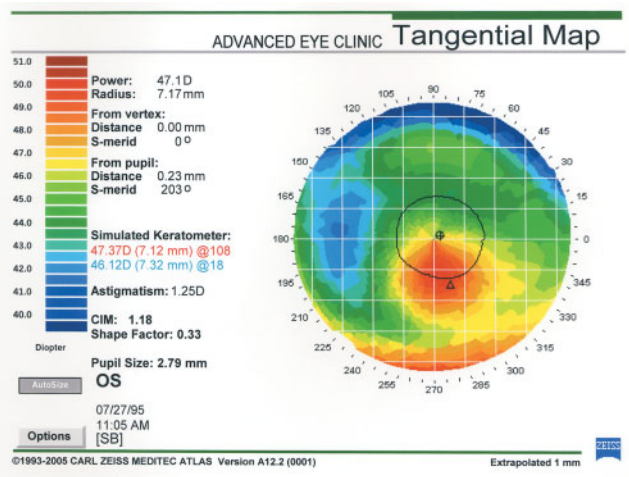

Рис. 3b. Тангенциальная карта кривизны роговицы

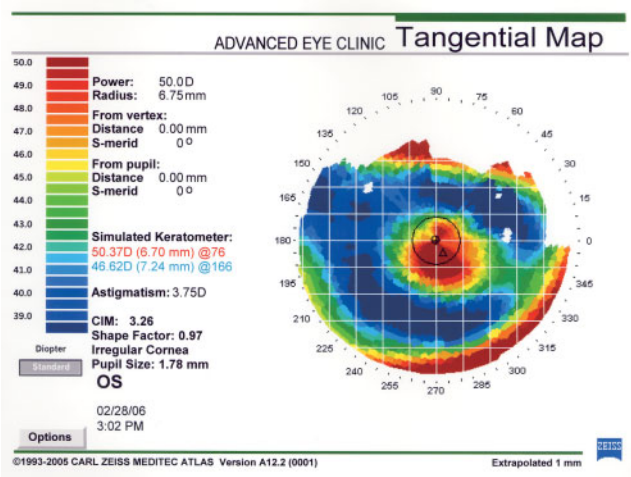

Рис. 4a. Центральный конус, топографическая карта

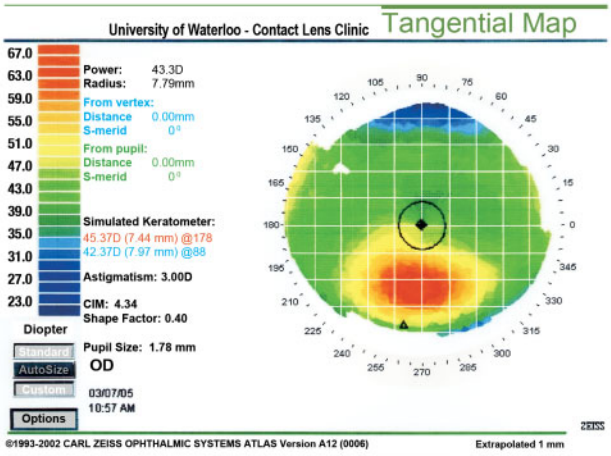

Рис. 5b. Овальный конус, топографическая карта

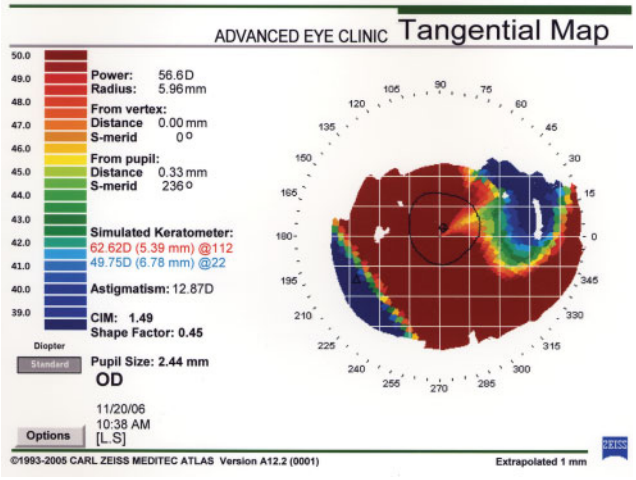

Рис. 6c. Конус, имеющий форму глобуса, топографическая карта

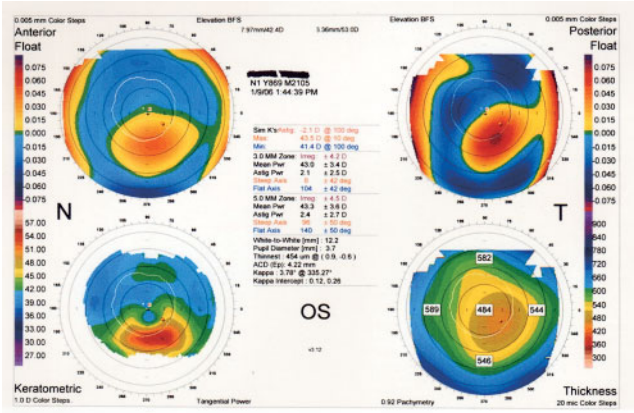

Рис. 7a. Пеллюцидная краевая дегенерация (PMD), топографическая карта (наблюдается неправильный астигматизм)

считается, что это начальная стадия кератоконуса, если среднее значение лежит в диапазоне от 50,00D до 56,00D (от 6,75 до 6,03 мм), то стадия кератоконуса считается выраженной, при значениях больше 56,00D (6,03 мм) имеем тяжелую стадию кератоконуса.

Кроме того, обычно определяют локализацию или форму конуса. Например, сосцевидная форма или центральный тип, овальный, нижний височный или назальный тип, глобус или генерализованный тип (рисунки 4a, 5b и 6c). Другое состояние или разновидность кератоконуса – это пеллюцидная краевая дегенерация (PMD), когда истончение и конус возникают ближе к лимбу (рис. 7a), чем при овальной форме кератоконуса, и это индуцирует неправильный астигматизм, являющийся характерным признаком этой разновидности кератоконуса. Это состояние на карте часто наблюдается как «бабочка» или «целующиеся голубки».

Прогрессирование болезни (толщина роговицы)

При прогрессировании кератоконуса происходит истончение центральной части роговицы, в основном, в строме и очень часто в эпителии, что приводит к образованию конической формы роговицы. Методы пахиметрии, измеряющие топографическую толщину роговицы, включают:

- технику щелевого сканирования (Orbscan II, Bausch + Lomb, NY), рис. 8a
- ротационную топографию Scheimpflug (Pentacam, Oculus, Германия), рис. 8b
- оптическую когерентную томографию (Visante OCT, Zeiss Meditec, CA), рис. 8c
- ультразвуковую пахиметрию (установка Artemis, UltraLink,LLC), рис. 8d

Эти относительно новые аппараты предлагают топографические изображения роговицы, позволяющие определить ее толщину в любой точке

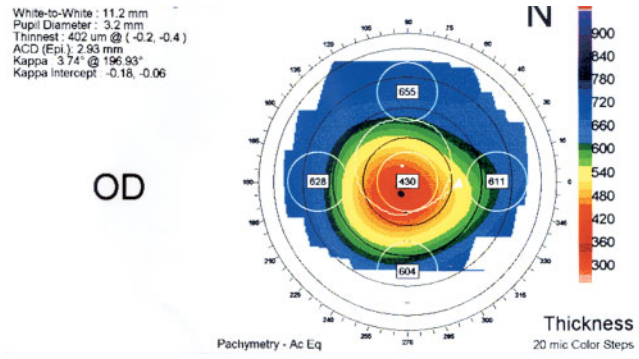

Рис. 8a. Пахиметрическая карта с использованием Orbscan II

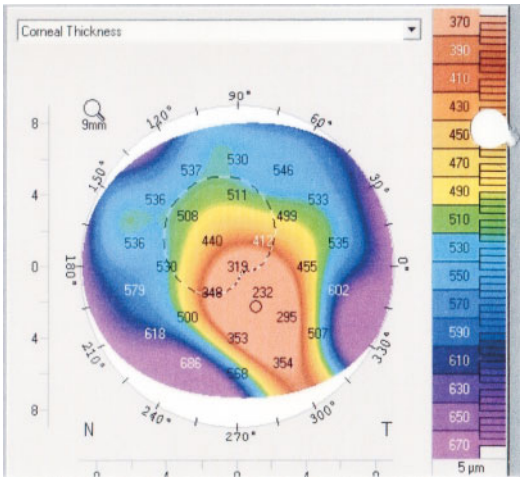

Рис. 8b. Пахиметрическая карта с использованием Pentacam

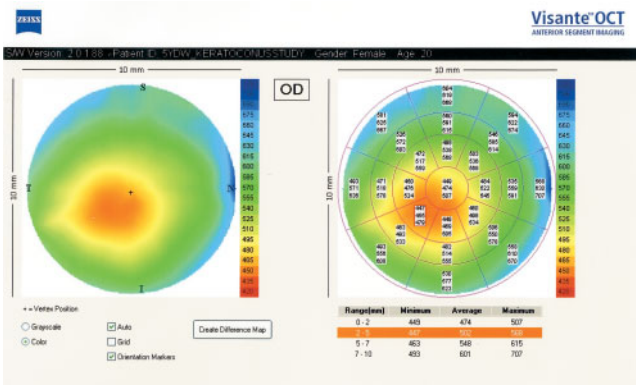

Рис. 8c. Пахиметрическая карта с использованием Visante OCT

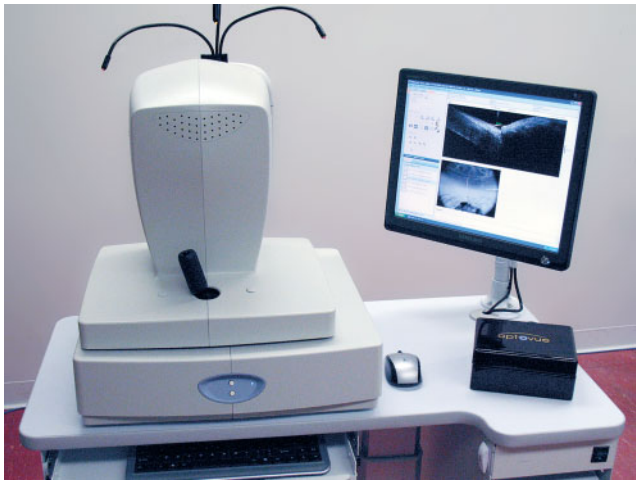

Рис. 8d. Оптокогерентный томограф (OCT)

Исследования, использующие новейшие технологии, такие как оптокогерентный томограф OCT, показывают, что разница в толщине роговицы между здоровым глазом и глазом с кератоконусом лежит в диапазоне от 89 мкм до 109 мкм. Хотя пациенты с кератоконусом могут иметь толщину роговицы на вершине конуса в пределах нормы, в одном исследовании было показано, что средняя минимальная толщина в центре была 540 ±30 мкм для нормального глаза и 443±64 мкм для глаза с кератоконусом.

вдоль любого меридиана, включая самую тонкую часть роговицы.

Измерение топографической толщины дает возможность тщательно следить за прогрессированием заболевания, т.к. позволяет проводить измерения в одних и тех же точках и участках с течением времени. Новый высокоточный спектральный оптокогерентный томограф (OCT) позволяет еще больше увеличить разрешение изображений, что дает более точное измерение толщины эпителия и полной толщины роговицы. Хотя нет способов классификации степени тяжести кератоконуса на основе толщины роговицы, существует значительная разница в толщине роговицы между нормальным глазом и глазом с кератоконусом (все типы и уровни степени тяжести собраны вместе).

Считается, что толщина роговицы менее 300 мкм является основанием для рассмотрения вопроса о хирургическом вмешательстве.

Продолжение публикации в следующем номере.